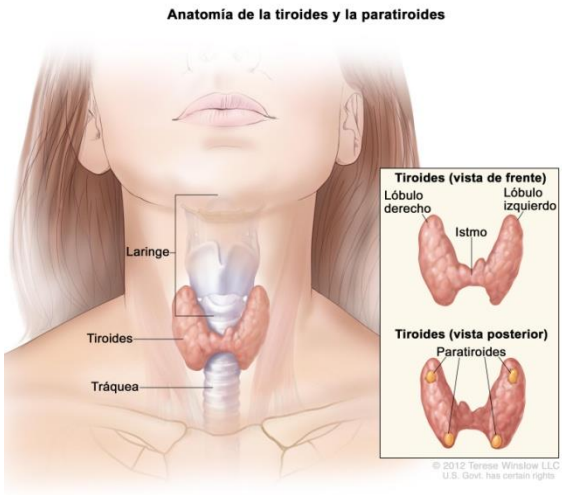

Carina D. Roa Sucre
Residente de 3er. Año
Hospital Universitario de Caracas

CANCER DE PARATIROIDES

Las glándulas paratiroides son 4 órganos del tamaño de 1 cm que se encuentran en el cuello cerca de la glándula tiroides. Las glándulas paratiroides producen la hormona paratiroidea (PTH o paratohormona), la cual permite al organismo almacenar y utilizar calcio para mantener normal su concentración en la sangre.

- El cáncer de paratiroides es una enfermedad poco frecuente en la que se forman células malignas (cancerosas) en los tejidos de la glándula paratiroides.

Padecer de ciertas afecciones heredadas puede aumentar el riesgo de cáncer de paratiroides como por ejemplo: hiperparatiroidismo familiar aislado y la neoplasia endocrina múltiple tipo 1 (NEM 1) donde hay varias tumores o patologías asociadas.

Los signos y síntomas del cáncer de paratiroides incluyen: debilidad, sensación de cansancio, nauseas y vómitos, pérdida del apetito, pérdida de peso sin razón conocida, más sed de lo habitual, estreñimiento (todos estos síntomas son secundarios a aumento del calcio en sangre).

Otros signos y síntomas del cáncer de paratiroides son los siguientes: dolor abdominal, costado o espalda que no desaparece, dolor de huesos y fracturas.

- **Para detectar y diagnosticar el cáncer de paratiroides**, se utilizan pruebas que examinan el cuello y la sangre. Una vez se llevan a cabo las pruebas y se diagnostica el hiperparatiroidismo (aumento del calcio en la sangre), se pueden realizar pruebas con imágenes para ayudar a determinar cuál de las glándulas paratiroides es hiperactiva. A veces, es difícil encontrar las glándulas paratiroides y se llevan a cabo pruebas con imágenes para determinar su ubicación exacta.
- El cáncer de paratiroides puede ser **difícil** de diagnosticar por lo que se debe considerar
- Para hacer el diagnóstico, también se toman en cuenta los síntomas del paciente, las concentraciones de calcio y de hormona paratiroides en sangre, y las características del tumor. Se puede utilizar las siguientes pruebas y procedimientos:

Examen físico y antecedentes.

1. Concentración de calcio y hormona paratiroidea en una muestra de sangre.
2. Ecografía del cuello.
3. Exploración con Sestamibi: tipo de ecografía con radionúclido que se utiliza para encontrar una glándula paratiroides hiperactiva. Se inyecta una cantidad muy pequeña de una sustancia radiactiva que se llama tecnecio 99 en la vena y este circula por el torrente sanguíneo hasta la glándula paratiroides. La sustancia radiactiva se acumula en la glándula hiperactiva y se muestra muy brillante en una cámara especial que detecta la radiactividad.
4. Tomografía Computarizada

Se utilizan cuatro tipos de tratamiento estándar:
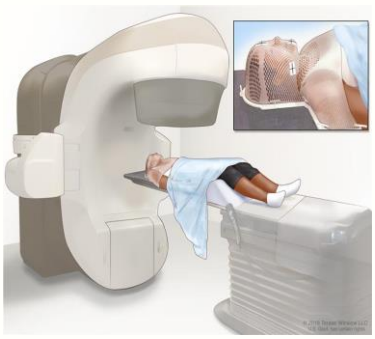
Cirugía, Radioterapia, Quimioterapia, Cuidados médicos de apoyo.